

施設名

名前 河野 レオ ちゃん

オーナー

担当医

診療科

病種

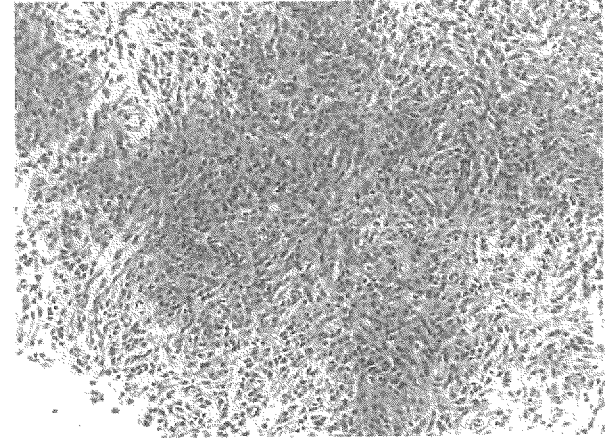

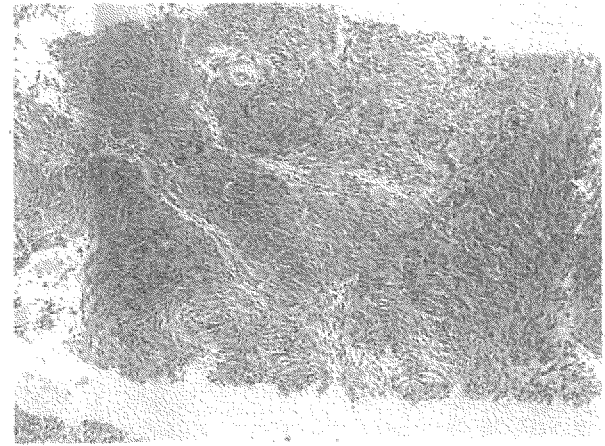

加7N 646

採取日

2010年08月07日

材料 前肢皮フ

12 14才 ♂



病理組織診断および所見

ブロック数

2

標本枚数

部位: 皮膚腫瘍 (前肢)

所見: 採取された検査組織では、皮下組織に主座して、紡錘形を主体とした異型な非上皮性細胞の腫瘍性増殖が認められます。増殖する異型細胞は錯綜した花むしろ状から同心円状の配列を示し、個々の細胞には中程度の大小不同や核異型が認められます。分裂像は9個以下/10hpfです。作製した標本上では異型細胞の脈管内浸潤は認められません。

診断: 血管周皮腫 canine hemangiopericytoma

コメント: 患部の腫瘍は、低悪性度の軟部組織肉腫 (STS) と判断されます。切除に際しては、外科的切除縁の設定に注意が必要です。

動物病理医名 山上 哲史

報告日

2010年08月12日

株式会社 四国細胞病理センター

お問合せは TEL: (087) 868-6101



※ 本件に関する公表につきましては、必ず事前にご連絡ください。

四国中検 扱い